

Osteotomía de Akin percutánea combinada para el tratamiento del Hallux Valgus

¿Es una técnica segura? ¿Es necesaria la osteosíntesis?

Yañez Arauz, J. M.; Del Vecchio, J.;
Aliaga, A.; Raimondi, N.

Sección de Pierna, Tobillo y Pie. Servicio de Ortopedia
y Traumatología. Hospital Universitario Austral.
Derqui – Buenos Aires. Argentina.

Los autores de este trabajo no mantienen ninguna relación comercial o financiera con laboratorios, ortopedias o casas comerciales de implantes quirúrgicos; ni recibieron aportes económicos para la realización del mismo.

Fecha de Recepción: 02/06/10 – Fecha de Aprobación: 18/06/10

Resumen

Introducción: La osteotomía de Akin se utiliza para el tratamiento del hallux valgus en combinación con osteotomías metatarsianas y gestos articulares. El objetivo del presente estudio, es determinar la seguridad y efectividad de la osteotomía de Akin percutánea y la necesidad o no de fijación con osteosíntesis de la misma.

Material y método: Estudio retrospectivo de 78 osteotomías percutáneas tipo Akin. Análisis: cosmesis y satisfacción clínica; consolidación de osteotomía; y corrección de ángulos (DASA y valgo interfalángico) comparando radiografías preoperatorias y postoperatorias alejadas. Se consignaron las complicaciones.

Resultados: Consolidación en el 100% de los casos. Corrección del DASA en 8.45° promedio, y del ángulo IF en 5° promedio. Mejoría cosmética con satisfacción del 100% de los pacientes. Complicaciones: 4 casos de parestesia temporal, 3 casos de cierre retrasado del portal y 1 caso de infección superficial.

Conclusiones: Método seguro, con consolidación 100% y bajas complicaciones. Técnica efectiva con resultados clínicos y radiológicos satisfactorios. Sin necesidad de osteosíntesis.

Summary

Introduction: Akin osteotomy is used for treatment of hallux valgus combined with metatarsal osteotomy or others joint procedures. The aim of this study is to determine the safety and effectiveness of percutaneous Akin osteotomy and if necessary or not fixation with osteosynthesis of it.

Materials and methods: A retrospective study of 78 percutaneous Akin osteotomies. Analysis: Clinical cosmesis and satisfaction; consolidation of osteotomy and correction angle (DASA and interphalangeal valgus) comparing Rx. preoperative and postoperative away. Complications were recorded.

Results: Consolidation in 100% of cases. DASA correction was average 8.45 °, and IF angle was average 5°. Cosmetic improvement with 100% satisfaction of patients. Complications: 4 cases of temporary paresthesia, 3 cases of delayed closure of the portal, and 1 case of superficial infection.

Conclusions: Safe method with 100% consolidation and low complications. Effective technique with satisfactory clinical and radiological results. No need for osteosynthesis.

PALABRAS CLAVE KEY WORD

Osteotomía de Akin. Cirugía percutánea del pie. Hallux valgus percutáneo.
Akin osteotomy. Percutaneous surgery of the foot. Hallux valgus percutaneous.
Osteotomia de Akin. Cirugía percutánea do pé. Hallux valgus percutáneo.

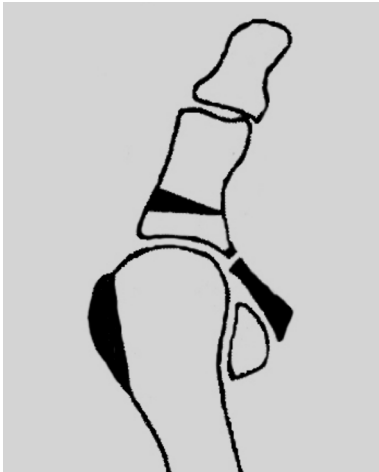


Fig. 1 | Procedimiento de Akin: Resección de eminencia medial prominente, liberación lateral, más osteotomía de la falange proximal.

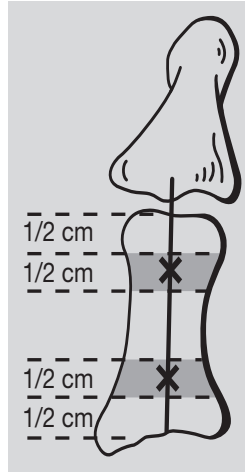
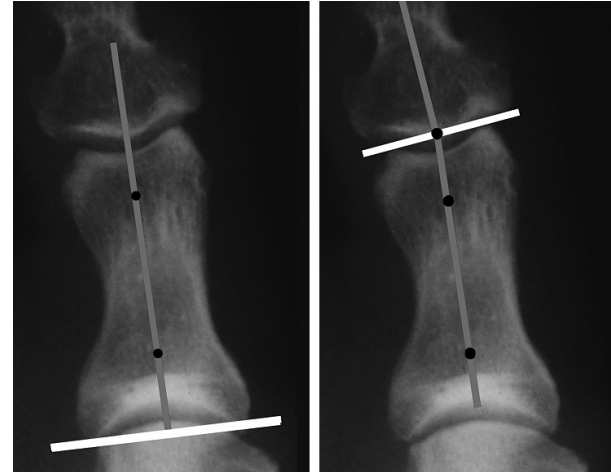


Fig. 2 | Medición de los ángulos DASA e Interfalángico.



Resumo

Introdução: A osteotomia de Akin é utilizada para o tratamento do hallux valgus em combinação com osteotomias metatarsianas e gestos articulares. O objetivo do presente estudo é determinar a segurança e efetividade da osteotomia de Akin percutânea e a necessidade ou não de fixação com osteossíntese da mesma.

Materiais e métodos: Estudo retrospectivo de 78 osteotomias percutâneas tipo Akin. Análise: cosmese e satisfação clínica; consolidação de osteotomia; e correção de ângulos (DASA e valgo interfalângico) comparando Rx. Pré-operatórias e pós-operatórias afastados. Foram consignadas as complicações.

Resultados: Consolidação em 100% dos casos. Correção do DASA com média de 8.45° e do ângulo IF com média de 5°. Melhoria cosmética com satisfação de 100% dos pacientes. Complicações: 4 casos de parestesia temporal, 3 casos de fechamento atrasado do portal e 1 caso de infecção superficial.

Conclusões: Método seguro, com consolidação 100% e baixas complicações. Técnica efetiva com resultados clínicos e radiológicos satisfatórios. Sem necessidade de osteossíntese.

Introducción

En 1925 ^(1, 2), el Dr. OF Akin describió para el tratamiento del hallux valgus, un procedimiento que incluía la resección de la exostosis medial del primer metatarsiano, una osteotomía de resección de la base de la falange proximal del hallux en

forma de cuña de base medial, y la liberación lateral del tendón abductor, como se muestra en la. (FIG. 1)

Indicada antiguamente como procedimiento aislado para el tratamiento del hallux valgus, actualmente se encuentra prácticamente contraindicado como único gesto quirúrgico ⁽³⁾, pero sí encuentra su indicación asociada a otras osteotomías del primer metatarsiano (Chevron ⁽⁴⁾, Scarf ^(5,6), etc.).

Con el desarrollo de técnicas poco invasivas para distintos tratamientos en ortopedia y traumatología, es que surge la cirugía percutánea en el pie ⁽⁷⁾, como alternativa de realización de diversos gestos quirúrgicos a través de pequeños portales en la piel. Para ello se utiliza un instrumental específico con fuente motorizada y fresas de rebajado y/o de corte según necesidad. ⁽⁸⁾

Objetivo

En el presente estudio se plantearon tres objetivos relacionados con la osteotomía tipo Akin realizada en forma percutánea:

- Evaluar la seguridad de la misma (consolidación, corrección angular y complicaciones);
- Evaluar la necesidad de fijación de la misma con osteosíntesis para su estabilización (porcentaje de consolidación viciosa y/o pseudoartrosis);
- Evaluar la efectividad de la misma (resultados clínico-cosméticos y radiológicos).

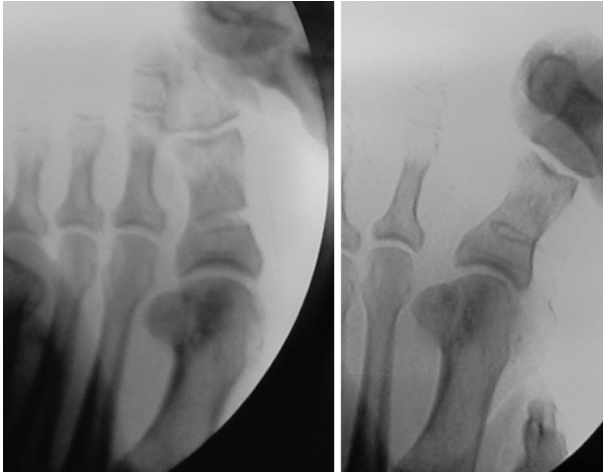


Fig.3 | Osteotomía proximal de Akin percutánea realizada por el portal medial.

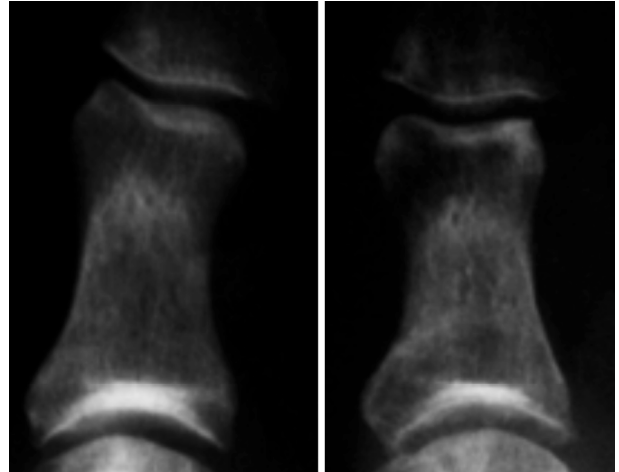


Fig.4 | Corrección del DASA luego de consolidación de la osteotomía.

Material y método

Datos Demográficos: Durante el período comprendido entre enero y diciembre del 2008, se realizaron 78 osteotomías de falange proximal tipo Akin mediante técnica percutánea. Del total de pacientes, 74 (94.8%) fueron del sexo femenino, y los 4 restantes (5.2%) del sexo masculino.

En la técnica quirúrgica, se asoció a la osteotomía de Akin una osteotomía metatarsiana para el tratamiento del hallux valgus: osteotomía de Bösch en 38 pacientes (48.7% de la muestra), osteotomías en "L" Reversa en 35 casos (44.9%), y una osteotomía de Reverdin-Isham en los 5 casos restantes (6.4%).

Evaluación clínica: La evaluación clínica consistió en estudiar: grado de corrección angular, fórmula digital, cosmesis con satisfacción del paciente, y consolidación clínica. Consideramos consolidación clínica de la osteotomía, cuando a la compresión del foco el paciente no refirió dolor, y a la movilización del mismo se palpó estabilidad de la osteotomía realizada. El examen clínico fue realizado por dos evaluadores independientes.

Evaluación radiológica: Se realizó en radiografías realizadas en incidencia antero-posterior del pie con carga del peso corporal preoperatorias, a la 3era o 4ta semana de post-operatorio, y al 3er mes luego de la cirugía. Las mediciones analizadas fueron:

- 1) ángulo articular proximal de la falange proximal del hallux o DASA (Distal Articular Set Angle) y
- 2) el ángulo interfalángico del hallux (AIF). (FIG. 2)

El DASA, se define como el ángulo formado entre la perpendicular a la línea que une los bordes articulares de la base de la falange proximal del hallux, y el eje diafisario de la misma

falange. Los valores normales oscilan entre 0° y 5°.

El AIF se define como el ángulo formado entre el eje de la falange proximal y el eje de la falange distal. El valor normal oscila entre 0° y 10°

Las mediciones fueron realizadas por dos observadores independientes, y se registró como valor el promedio de ambos. Para la misma se utilizó el método recomendado por la AOFAS[®] utilizando una distancia articular promedio de 3-5 mm (1er punto) para la medición del eje falángico uniendo dos puntos. El seguimiento osciló entre 3 meses y 6 meses de postoperatorio.

Descripción de la técnica intraoperatoria

- 1- Se individualiza la base de la falange proximal de hallux con intensificador de imágenes de forma tal que nos aseguremos que nos encontramos en la región metafisaria del mismo.
- 2- Se realiza un portal medial en dicha región. En los casos de haber realizado una osteotomía de Bosch metatarsiana, se utilizó un portal dorso-medial. Se libera el periostio para la introducción de la fresa.
- 3- Se realiza la perforación de la cortical con una fresa de corte lateral corta Shannon hasta alcanzar la cortical lateral.
- 4- Se incrementa el tamaño de la cuña medial de acuerdo al DASA a corregir y al valgo inter-falángico. Esto es realizado con una fresa de rebajado fino (tipo wedge burr 3.1) o rebajado intermedio (tipo wedge Burr X-Mass Tree 4.1), o con la misma fresa de corte, según corresponda.
- 5- Se mantiene indemne la cortical lateral de la falange, para realizar la osteoclasis y mantener estable la osteotomía, (FIG. 3)
- 6- Finalmente se controla con fluoroscopia, y se sintetiza la piel.

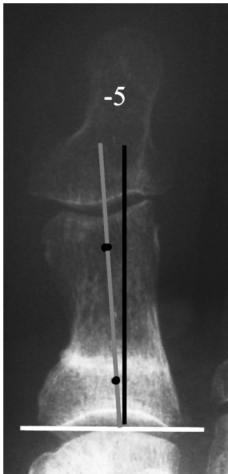


Fig.5 | Hipercorrección del ángulo DASA en -5° .

7- Vendaje hipercorrectivo varizante durante 3 semanas.

8- Postoperatorio: Se permitió apoyo completo del peso a las 24 hrs. con zapato de suela rígida

Resultados

Clínicos

1- Se consiguió la consolidación endóstica en todos los casos estudiados (n:78).

2- La consolidación clínica se obtuvo en promedio a los 26 días, y precedió a la radiológica en todos los casos.

3- En todos los casos se corrigió el valgo falángico y la cosmesis mejoró con una satisfacción de todos los pacientes.

4- En 3 casos (3.85%) se observó un varo residual falángico que no le trajo inconvenientes funcionales ni con el calzado al paciente.

Radiológicos

1- Se observó consolidación radiológica en todos los casos al control radiológico final de los 3 meses. El tiempo promedio de consolidación radiológica fue de 38 días.

2- Los valores angulares obtenidos como promedio en el preoperatorio fueron:

- a) DASA de $5,8^\circ$ (-3 a 15°);
- b) AIF de $11,15^\circ$ (2 a 25°)

3- Los valores angulares obtenidos como promedio en el post-operatorio fueron:

- a) DASA de $-2,65^\circ$ (-15 a 4);
- b) AIF de $6,18^\circ$ (-1 a 18°)

4- El promedio de corrección en ángulos fue de $8,45^\circ$ en lo que respecta al DASA, y de 5° en el ángulo interfalángico.

5- En 45 pacientes (57.7%) se logró la corrección del DASA hasta valores normales ($0-6^\circ$). (FIG. 4)

6- El 42.3% presentaron una hipercorrección final de $-5,1^\circ$ promedio. (FIG. 5)

Complicaciones

1- No se evidenciaron signos de neuroapraxia ni axonotmisis a nivel de colaterales nerviosos, en los casos realizados por el portal medial central.

2- En los casos que se realizó la osteotomía por el portal dorso-medial, se observó en 4 pacientes una parestesia con hipoestesia medial que cedió con el tiempo.

3- Tres casos presentaron retraso del cierre de la herida (a las 4 semanas de la cirugía promedio).

4- Un caso presentó una infección superficial en el sitio del portal que se resolvió con antibioticoterapia por vía oral.

5- No se observaron casos de infección profunda (osteomielitis), en la serie estudiada.

Discusión

El procedimiento de Akin logra, si realmente es significativo, corrección del ángulo intermetatarsiano. Varios autores ^(4, 10) sugieren que la osteotomía falángica debe ser utilizada en combinación con osteotomías más proximales para alinear un primer rayo con una articulación metatarso-falángica congruente en presencia de un hallux valgus y un aumento del ángulo intermetatarsiano.

Con respecto a cuanto reseca del lado medial de la falange, se ha estudiado que el tamaño de la cuña medial depende de la magnitud del DASA a corregir y/o el ángulo de hallux valgus. ⁽³⁾ En nuestro estudio sólo consideramos el primer parámetro mencionado, ya que el segundo fue tomado para indicar el tipo de osteotomía a realizar en el metatarsiano. Una cuña adecuada típicamente mide de 3,18 a 4,78 mm en la base ⁽²⁾. Al utilizar distintos tipos de fresas en la cirugía percutánea para la realización de la osteotomía, podemos aumentar progresivamente el tamaño de la cuña mediante el fresado mayor de la base medial de la osteotomía realizada.

En relación a los métodos de osteosíntesis, se han descrito innumerables técnicas para estabilizar una osteotomía de Akin.

En general, la utilización de fijación interna para estabilizar la osteotomía se utiliza para prevenir consolidación viciosa, desplazamientos secundarios y permitir movilidad precoz. ⁽¹¹⁾ La tasa de consolidación viciosa varía entre 0-24 %. En nuestra serie no hemos usado osteosíntesis, logrando estabilidad gracias a la conservación de la cortical lateral de la osteotomía, y al cuidado del vendaje del postoperatorio.

La pseudoartrosis en la osteotomía de Akin es infrecuente. Algunos autores reportan que es menor al 1%. ⁽²⁾ En nuestra casuística, obtuvimos consolidación en todos los pacientes evaluados.

Aunque Colloff y Weitz ⁽¹⁰⁾ recomendaron la realización de la liberación lateral capsular y del tendón conjunto, Coughlin no recomienda este gesto quirúrgico por posibilidad de una probable desvascularización del fragmento proximal de la falange. En nuestra serie, si bien no se estudió la desvascularización de la base falángica, en los casos en los que se realizó liberación lateral no se observaron dife-

rencias en los tiempos de consolidación. Esto quizás se deba a que la osteotomía incompleta y percutánea, preservaba mejor la circulación local, así como la liberación lateral hecha en forma percutánea.

■ Conclusiones

1- El método de realización percutánea de la osteotomía de Akin resulta seguro, con un porcentaje del 100% de consolidación en corto tiempo y bajo riesgo de complicaciones.

2- La técnica percutánea para dicha osteotomía también resulta efectiva, con resultados clínicos, radiológicos y cosméticos satisfactorios.

3- Creemos que no es necesaria la fijación con osteosíntesis, de acuerdo a los resultados obtenidos.

■ Referencias Bibliográficas

- Akin OF:** The treatment of hallux valgus-a new operative procedure and its results. *Med. Sentinel* 33:678,1925.
- Brahms MA.** Hallux valgus - the akin procedure. *Clin Orthop Relat Res.* 1981 Jun;(157):47-9
- Goldberg I, Bahar A, Yosipovitch Z:** Late results after correction of hallux valgus deformity by basilar phalangeal osteotomy. *J Bone Joint Surg.* 69A:64, 1987
- Mitchell LA, Baxter DE.** A chevron-Akin double osteotomy for correction of hallux valgus. *Foot Ankle* 12(1):7-14, 1991.
- Garrido IM, Rubio ER, Bosch MN, González MS, Paz GB, Llabrés AJ.** Scarf and Akin osteotomies for moderate and severe hallux valgus: clinical and radiographic results. *Foot Ankle Surg.*;14(4):194-203, 2008.
- Pinney SJ, Song KR, Chou LB.** Surgical treatment of severe hallux valgus: the state of practice among academic foot and ankle surgeons. *Foot Ankle Int.* 27(12):1024-9, Dec 2006.
- Isham SA:** The Reverdin-Isham procedure for the correction of hallux abducto valgus. *Current Podiatric Medicine,* June:11-13, 1985
- De Prado M, Ripoll P, Golanó P.** Cirugía Percutánea del Pie. Técnicas quirúrgicas. Indicaciones. Bases anatómicas. Ed. Masson. Barcelona, España. 2004.
- Coughlin MJ, Saltzman CL, Nunley JA 2nd.** Angular measurements in the evaluation of hallux valgus deformities: a report of the ad hoc committee of the American Orthopaedic Foot & Ankle Society on angular measurements. *Foot Ankle Int.* 23(1):68-74, Jan 2002.
- Colloff B, Weitz EM.** Proximal phalangeal osteotomy in hallux valgus. *Clin Orthop Relat Res.* Sep-Oct;54:105-13, 1967.
- Levitsky DR, Di Gilio J, Kander R, Rubin B.** Rigid compression screw fixation of first proximal phalanx osteotomy for hallux abducto valgus. *J Foot Surg.* Spring; 21 (1): 65-9, 1982.