

PRESENTACIÓN DE CASOS

Tenosinovectomía endoscópica bipolar de los músculos tibial posterior y flexor propio del hallux

Presentación de un caso

HORACIO F. RIVAROLA ETCHETO, CRISTIAN COLLAZO, TITO R. AMOR,
CARLOS M. AUTORINO y J. JAVIER DEL VECCHIO

Hospital Universitario Austral, Pilar, Provincia de Buenos Aires

Caso clínico

Un paciente de 35 años, profesor de educación física y entrenador personal, consultó por un dolor en el borde medial del pie localizado en el escafoides. Refería irradiación coincidente con la disposición anatómica del tendón distal del músculo tibial posterior. Se realizó la maniobra de despegue del talón (*heel rise test*), con lo que se descartó la insuficiencia de ese músculo. Presentaba asimismo dolor retromaleolar tibial que se exacerbaba tanto con la flexión dorsal pasiva como con la flexión plantar activa del hallux. Esta sintomatología le impedía continuar con su actividad profesional.

Se realizaron radiografías en carga de peso evidenciándose una ligera disminución del arco plantar y una disarmonía astrágalo-escafoidea en la radiografía de frente con carga de peso (Fig. 1). En la RMU se documentó señal de líquido en la vaina del m. flexor hallucis longus (Fig. 2).

Ante el fracaso del tratamiento conservador con fisio-kinesioterapia (magnetoterapia, electroestimulación) se decidió practicar en un mismo acto quirúrgico el tratamiento endoscópico (tendoscopia) de ambas estructuras anatómicas: a) tenosinovectomía del músculo flexor hallucis longus (FHL) y, b) tenosinovectomía del músculo tibial posterior.

Descripción del procedimiento quirúrgico

Primer tiempo. Paciente en decúbito ventral. Realización de los portales posterolateral y posteromedial, se-

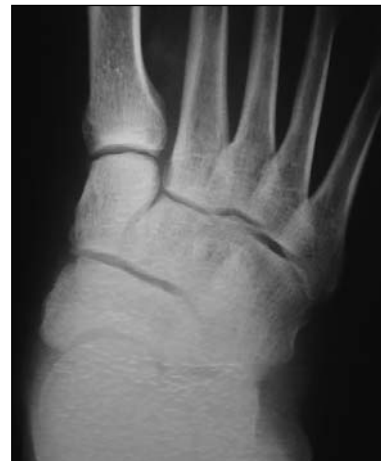

Figura 1. Radiografía. Pérdida parcial de la relación astrágalo-escafoidea (pie plano leve).

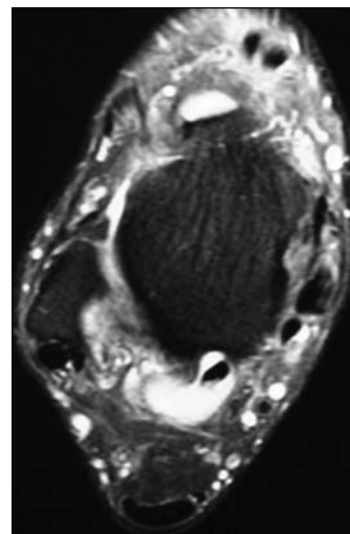
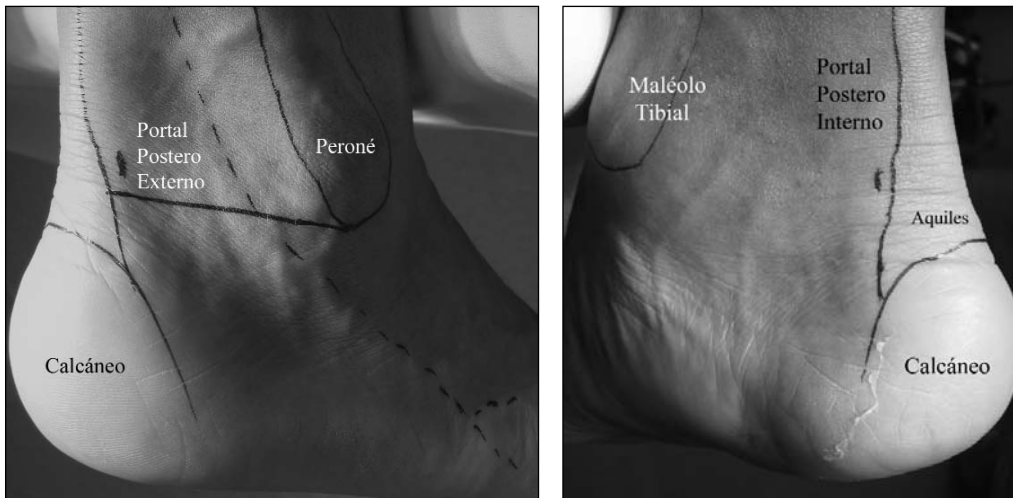


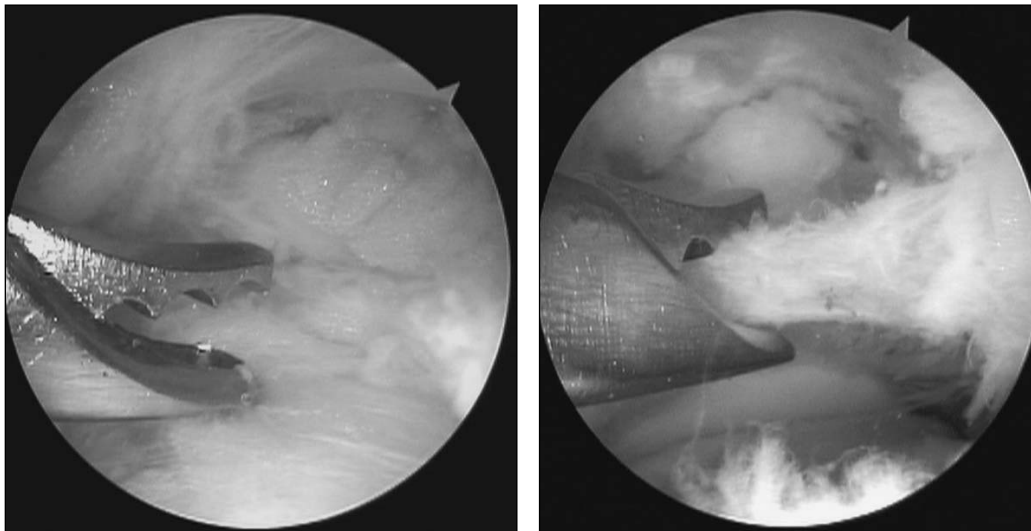
Figura 2. Resonancia magnética. Corte T2 axial: se documenta señal de líquido en la vaina del FHL y tendinosis, engrosamiento y tenosinovitis del músculo tibial posterior.

Recibido el 12-4-2008. Aceptado luego de la evaluación el 10-7-2008.
Correspondencia:

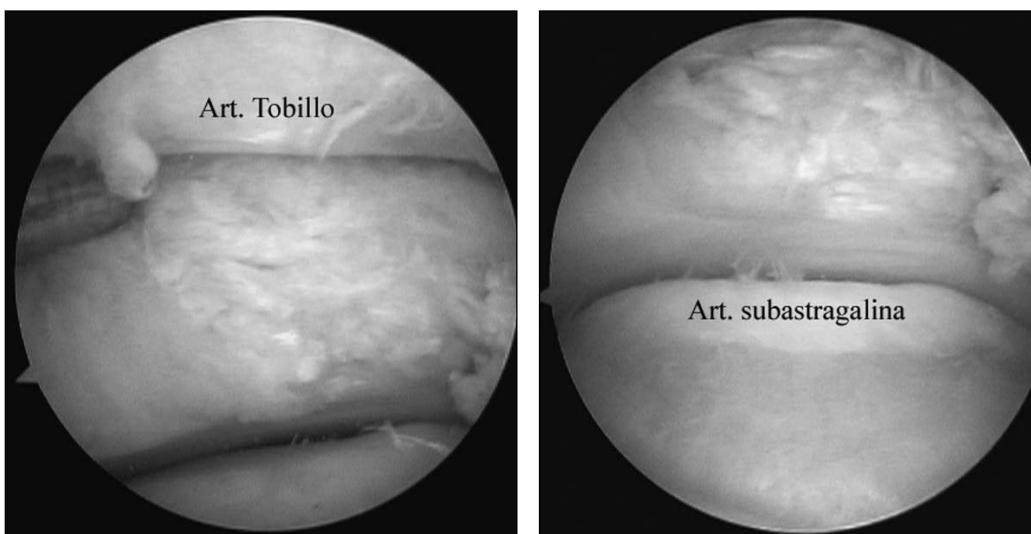
Dr. HORACIO F. RIVAROLA ETCHETO
hrivarol@cas.austral.edu.ar



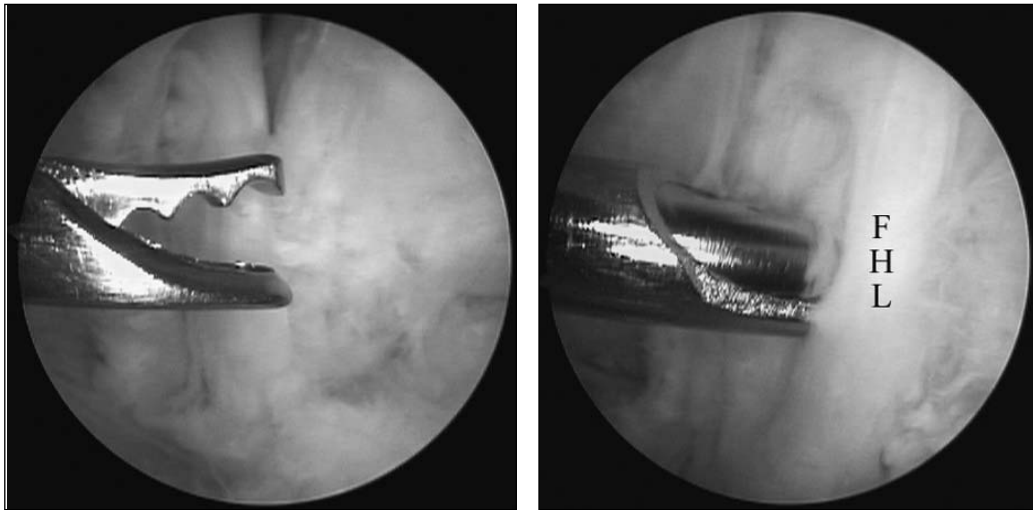
Figuras 3 y 4. Portales posterolateral y posteromedial. Se destacan los reparos anatómicos.



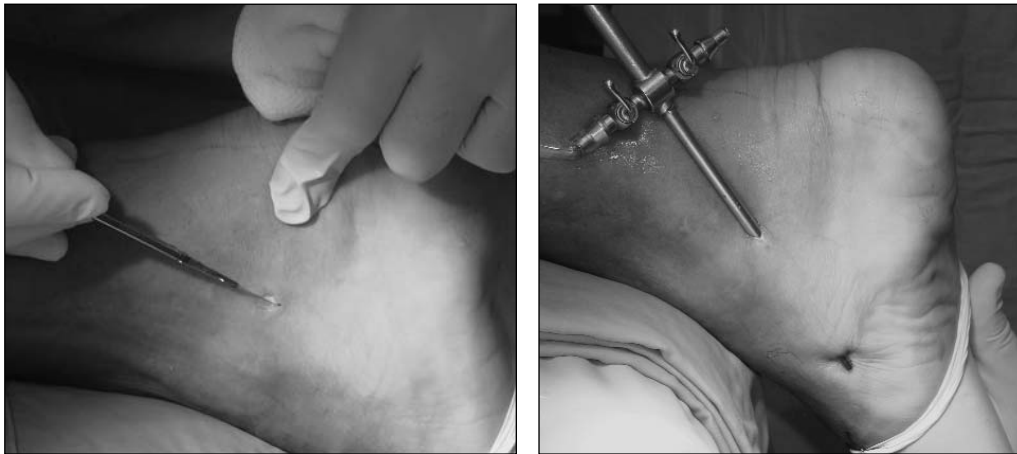Figuras 5 y 6. Endoscopia posterior. Luego de atravesar la fascia de Rouviere-Canela,⁵ se practica el desbridamiento de las partes blandas.



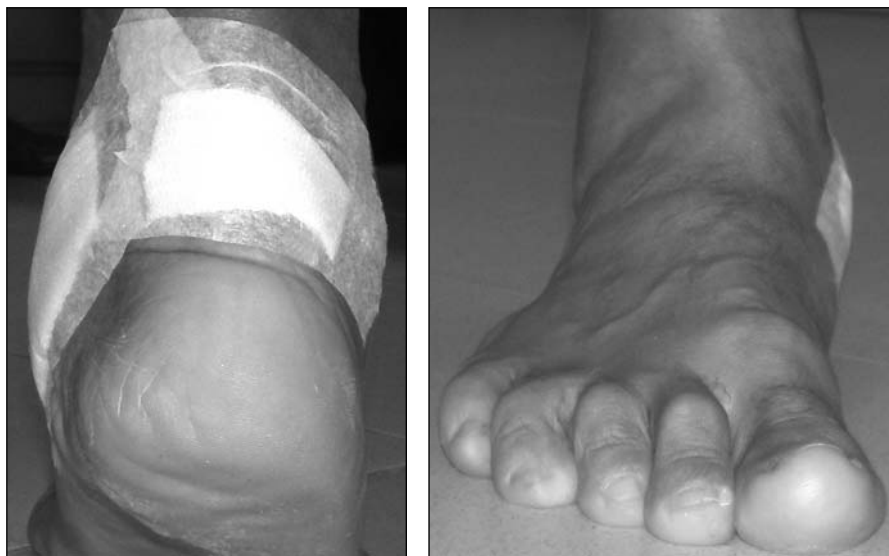Figuras 7 y 8. Endoscopia posterior. Visualización de las articulaciones del tobillo y subastragalina.



Figuras 9 y 10. Endoscopia posterior. Desbridamiento sinovial artroscópico.



Figuras 11 y 12. Tendoscopia del tibial posterior. Portales proximal y distal.



Figuras 13 y 14. Aspecto clínico posquirúrgico. Alineación fisiológica del retropié. Despegue del talón (-).

gún técnica (Figs. 3 y 4).^{3,4} Desbridamiento de las partes blandas (Figs. 5 y 6). Inspección articular. Semiología anátomo-quirúrgica, corroborando las lesiones (Figs. 7 y 8). Tenosinovectomía amplia a demanda (Figs. 9 y 10).

Segundo tiempo. El paciente permanece en decúbito ventral. Se realizan dos portales localizados directamente sobre el tendón: uno a 2 cm hacia distal y otro a 2 cm hacia proximal de la extremidad del maléolo tibial (Figs. 11 y 12).

Posoperatorio

Se permitió la descarga completa del peso según la tolerancia. El paciente se encuentra asintomático a 6 meses de realizado el procedimiento y realiza su actividad completa.

Se prescribieron plantares de descarga para soporte del arco medial y cuña correctora posteromedial. Se comprobó una alineación fisiológica del retropié y la maniobra de despegue de talón continuó siendo negativa (Fig. 13,14).

Discusión

Ya en 1931 Burman² sostenía que la articulación del tobillo no era pasible de cirugía artroscópica por la disposición "apretada" de su anatomía articular. Hoy en día este procedimiento es mundialmente aceptado para la patología intraarticular del tobillo.^{6,7}

Cabe destacar la ausencia de bibliografía internacional sobre la patología periarticular tendinosa de la articulación tibioperoneo-astragalina y del retropié.

No hemos hallado ninguna comunicación sobre el tratamiento endoscópico bifocal bipolar en un mismo acto quirúrgico. Van Dijk⁴ realizó procedimientos o gestos asociados en una misma endoscopia posterior sin asociar un nuevo acto o portales.

La disposición anatómica superficial y accesible a la palpación de las estructuras tendinosas hace suponer un margen de seguridad razonable en previsión de la eventual lesión de elementos nobles.

La experiencia del presente caso permitió demostrar que a través de dos portales ("bipolar") es posible practicar tenosinovectomías sin necesidad de la exposición quirúrgica tradicional a cielo abierto.

Bibliografía

1. **Bulstra GH, Olsthoorn PG, Niek van Dijk C.** Tendoscopy of the posterior tibial tendon. *Foot Ankle Clin.* 2006 Jun;11(2): 421-7, viii.
2. **Burman MS.** Arthroscopy or the direct visualization of joints: an experimental cadaver study. 1931. *Clin Orthop Relat Res.* 2001 Sep;(390):5-9.
3. **Golano P, Vega J, Perez-Carro L, Gotzens V.** Ankle anatomy for the arthroscopist. Part I: The portals. *Foot Ankle Clin.* 2006 Jun;11(2):253-73, v. Review.
4. **Van Dijk CN.** Hindfoot endoscopy. *Foot Ankle Clin.* 2006 Jun;11(2):391-414, vii. Review.
5. **Rouvière H, Canela M.** Le ligament peronéo-astragalo-calcanéen (The fibulotalocalcaneal ligament). *Ann Anat Pathol (Paris)* 1932;9:745-50.
6. **Tol JL, Verheyen CP, van Dijk CN.** Arthroscopic treatment of anterior impingement in the ankle. *J Bone Joint Surg Br.* 2001 Jan;83(1):9-13.
7. **Zengerink M, Szerb I, Hangody L, Dopirak RM, Ferkel RD, van Dijk CN.** Current concepts: treatment of osteochondral ankle defects. *Foot Ankle Clin.* 2006 Jun;11(2):331-59, vi. Review.