

PRESENTACIÓN DE CASOS

Rotura del ligamento rotuliano e inestabilidad tarsometatarsiana homolaterales y simultáneas

Presentación de un caso

HORACIO F. RIVAROLA ETCHETO, CARLOS M. AUTORINO, JUAN M. YAÑEZ ARÁUZ,
CRISTIAN C. C. BLANCHOD y J. J. DEL VECCHIO

Hospital Universitario Austral, Pilar

Caso clínico

Un paciente de 28 años ingresa en el servicio de emergencias con un cuadro de dolor e impotencia funcional del miembro inferior izquierdo. Según refirió, el síntoma fue de instalación aguda durante la práctica de básquet, cuando se frustró un intento de salto. Percibió un dolor agudo en la cara anterior de la rodilla izquierda al caer con todo el peso corporal sobre el pie homolateral “de puntas”, sin poder dominar el control motor de extensión de la rodilla.

En el examen semiológico se observó tumefacción de la cara anterior de la rodilla con presencia de hiato a nivel del ligamento rotuliano e impotencia funcional a la extensión. El estudio radiográfico evidenció una rótula alta (Fig. 1A y B). La resonancia magnética confirmó la presunción de rotura completa del ligamento rotuliano, con laceración extensa y desprendimiento polar de la rótula (Fig. 2).

Se programó la reparación directa del ligamento rotuliano en el período agudo.

Al ingresar el paciente en el quirófano le llamó la atención al equipo quirúrgico la presencia de equimosis y hematoma plantar izquierdo, por lo que se lo interrogó nuevamente antes de operar el aparato extensor; asimismo, se realizó una exploración física y radiológica (fluoroscopia e imágenes estáticas) del pie (Fig. 3A). Se completó el estudio mediante pruebas de estrés clínicas y radiológicas, las cuales evidenciaron inestabilidad tarsometatarsiana, variedad convergente externa de las columnas medial y

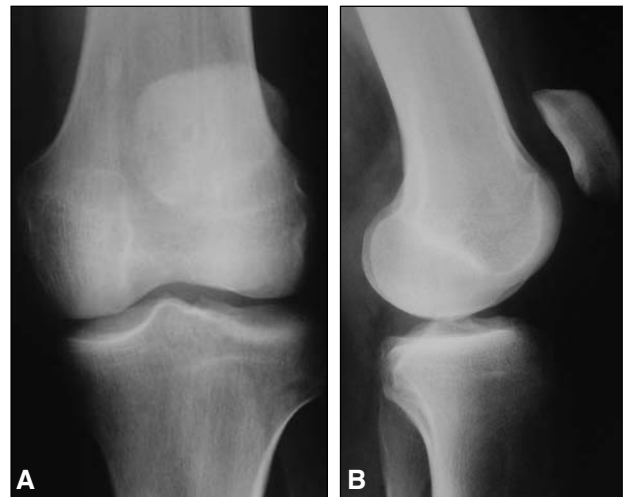

Figura 1. A y B. Rótula alta.
Radiografías de frente y de perfil.

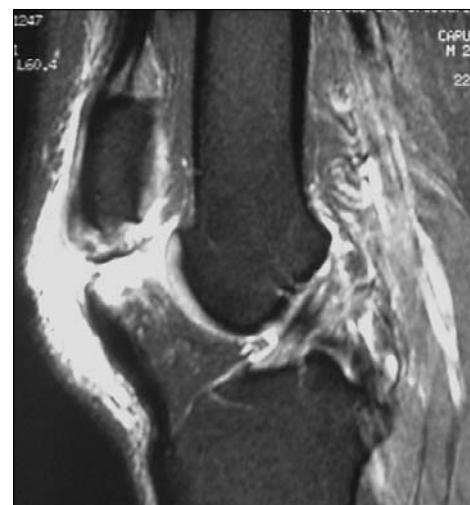

Figura 2. Resonancia magnética.
Desinserción polar superior.

Recibido el 18-3-2008. Aceptado luego de la evaluación el 21-3-2008.
Correspondencia:

Dr. HORACIO F. RIVAROLA ETCHETO
hrivarol@cas.austral.edu.ar

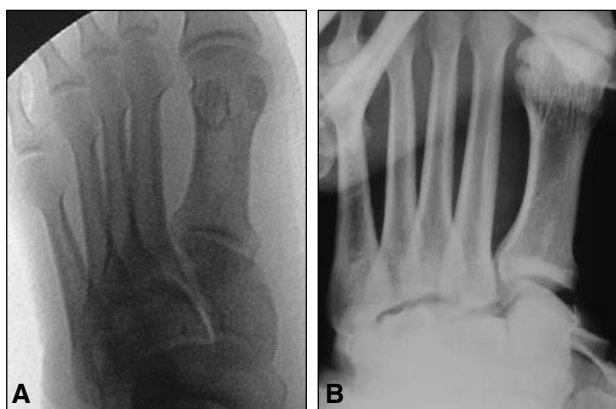

Figura 3. A y B. Radioscopia estática intraquirúrgica y maniobra de estrés en abducción.

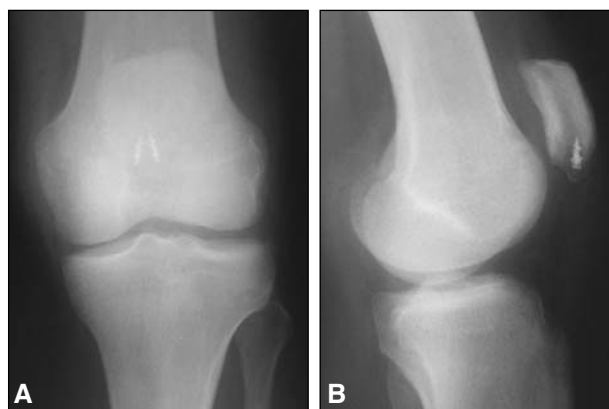

Figura 4. A y B. Vista de los arpones a nivel de polo distal rotuliano.

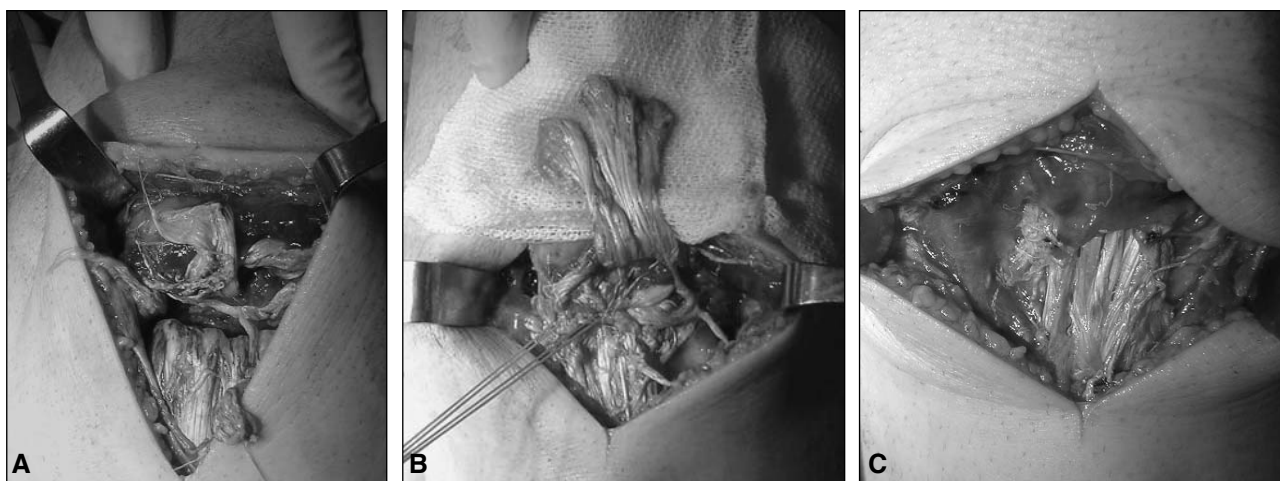


Figura 5. A. Rotura. Evidencia intraquirúrgica. **B y C.** Colocación de los arpones y sutura completa del tendón.

media (Fig. 3B). Luego se procedió al acto quirúrgico planificado de la rodilla: se practicó la reinserción del ligamento rotuliano mediante un par de arpones de 3,5 mm con sutura "Fibe-Wire" NR (Arthrex NR, Naples, EE. UU.) (Figs. 4A y B y 5A-C). El paciente fue equipado con una ortesis de rodilla fija en extensión. El tiempo quirúrgico podálico fue programado diferido a las 48 horas y se solicitó el implante específico. En el segundo tiempo, el procedimiento consistió en reducción y osteosíntesis percutánea con tornillos canulados de 4 mm de las columnas medial e intermedia de la articulación de Lisfranc y de la cuneometatarsiana siguiendo el eje del ligamento de Lisfranc (Fig. 6A-C).

El posoperatorio de la rodilla comprendió la inmovilización en extensión con una férula ballenada durante 3 semanas, autorizando sólo ejercicios isométricos. Luego de esa etapa inicial, se permitió el incremento progresivo del rango de flexión asistido pasivamente: 0°-45° hasta la cuarta semana, 0°-90° en la quinta semana y li-

bertad completa para la flexión una vez cumplida la sexta semana (Fig. 7).

En relación con el pie, se mantuvo la inmovilización con aparato enyesado suropédico durante 6 semanas en descarga. Se permitió la carga ponderal a partir de la sexta semana.

A los 4 meses el paciente se encontraba asintomático de ambas lesiones y realizaba su actividad deportiva habitual.

Discusión

A los autores les llamó la atención la asociación lesional, ya que no contaban con antecedentes similares en su experiencia personal. Al efectuar la revisión bibliográfica, no fue posible hallar publicaciones sobre la asociación rotura del ligamento rotuliano y subluxación de Lisfranc homolaterales.

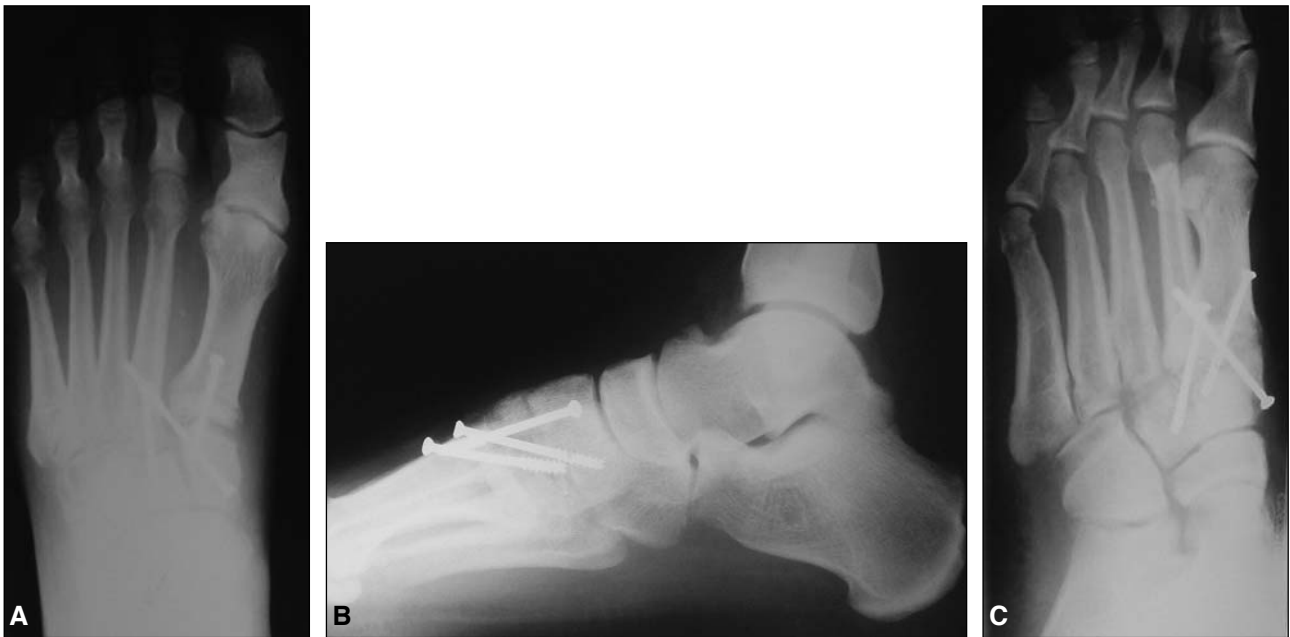

Figura 6. A y B. Osteosíntesis de columna medial y media mediante tornillos canulados de 4 mm. Radiografías de frente y de perfil. C. Oblicua.

Se destacan para el análisis los siguientes aspectos:

Sobre la fisiopatología de la asociación lesional

Se han publicado casos bien documentados de lesión simultánea del ligamento rotuliano y del ligamento cruzado anterior.^{3,4,7} En algunos de ellos la lesión evidente era la rotura del ligamento rotuliano, siendo hallazgo la propia del ligamento cruzado; en otros casos resultó de manera exactamente inversa, es decir, el primer diagnóstico consistió en la lesión del ligamento cruzado y el compromiso del ligamento rotuliano fue de diagnóstico diferido.

En ambos casos los autores enfatizan sobre la conveniencia de reparar ambas lesiones en el mismo tiempo quirúrgico.

Si bien existen asociaciones lesionales con las luxofracturas de Lisfranc,¹⁰ no se encontraron publicaciones que las asocien con la rotura del ligamento rotuliano.

En el caso presentado puede interpretarse, concordando con los elementos aportados por la anamnesis, que el paciente careció del control protector que ofrece la co-contracción muscular durante la caída en virtud de la solución de continuidad del aparato extensor, con la consiguiente sobrecarga abrupta del pie, el cual fue sorprendido en actitud equina,¹ lo que determinó la lesión ligamentaria mencionada.

Sobre la oportunidad diagnóstica

La inestabilidad tarsometatarsiana es una lesión que pasa inadvertida con cierta frecuencia en la consulta de emergencia. Según distintos autores,^{8,11} alrededor del

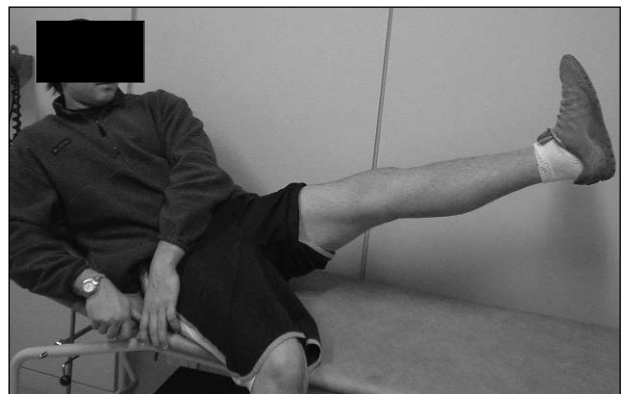

Figura 7. Paciente con extensión activa completa de la rodilla.

20% de estas lesiones no son diagnosticadas en la consulta inicial. Por tal motivo, la sospecha clínica por el mecanismo de lesión y la semiología son fundamentales para la solicitud de exámenes complementarios estáticos y dinámicos.

En el caso presentado se reconoció en la emergencia la patología rotuliana evidente y por la equimosis plantar de aparición más tardía, recién llamó la atención de los integrantes del equipo quirúrgico de rodilla la posible lesión de Lisfranc en la sala quirúrgica.

Sobre la técnica quirúrgica

1. *Rodilla:* la re inserción tendinoligamentaria al plano óseo mediante arpones es una alternativa válida frente a la técnica de sutura intraósea.² Puede considerarse una

excelente técnica y ofrece la posibilidad de una fijación sólida. El material de sutura elegido consiste en una cadena central de multifilamentos de polietileno recubierta con una envoltura de poliéster que, además de ser suave para su manipulación, provee una fuerza de tensión superior y resistencia a la abrasión. Otra propiedad destacada de este material es que asegura el nudo por su reducida capacidad de deslizamiento.^{6,9}

A su vez, si el procedimiento se practica mediante exposición reducida por un equipo entrenado, es esperable una evolución favorable de las partes blandas, a lo que

se suma el reintegro más rápido del paciente a sus actividades.

2. *Pie*: en el caso de inestabilidades tarsometatarsianas, la falta de tratamiento o su retraso por un diagnóstico tardío determinan secuelas en el paciente. Por tal motivo, deben reducirse anatómicamente y estabilizarse mediante osteosíntesis u osteodesis de acuerdo con el compromiso columnar.⁵ Cuando se logra una reducción incruenta correcta con la asistencia de la fluoroscopia, pueden fijarse con tornillos canulados de manera percutánea con la consiguiente menor agresión a las partes blandas.

Bibliografía

1. **Aronow MS.** Treatment of the missed Lisfranc injury. *Foot Ankle Clinic.* 2006;11:127-42.
2. **Capiola D, Louisi RE.** Repair of patellar tendon rupture with suture anchors. *Arthroscopy.* 2007;(8):906.
3. **Costa Paz M, Makino A, Muscolo L, Ayerza M.** Simultaneous acute rupture of the patellar tendon and the anterior cruciate ligament. *Arthroscopy.* 2005;9:1143.
4. **Costa Paz M, Makino A, Muscolo L, Ayerza M, Svriz M.** Ruptura simultánea del ligamento cruzado anterior y del tendón rotuliano. *Rev Argent Artrosc.* 2006;13:22-6.
5. **Desmond EA, Chou LB.** Current concepts review: Lisfranc injuries. *Foot Ankle Int.* 2006;27(8):653-60.
6. **Fiberwire Brochure.** Available from World Wide Web: <http://www.shoulderdoc.co.uk>
7. **Futch L, Garth W, Folsom G, Ogard W.** Acute rupture of the anterior cruciate ligament and patellar tendon in a collegiate athlete. *Arthroscopy.* 2007;23(1):112-4.
8. **Goossens M, De Stoop N.** Lisfranc's fracture-dislocations in patients with multiple trauma: etiology, radiology and results of treatment. A review of 20 cases. *CORR.* 1983;(176):154-62.
9. **Lo IK, et al.** Arthroscopic knots: determining the optimal balance of loop security and knot security. *Arthroscopy.* 2004;20(5):489-502.
10. **Murphy N, Olney D.** Lisfranc joint injuries: trauma mechanisms and associated injuries. *J Trauma.* 1994;36(3):464-5.
11. **Myerson MS, Fisher RT, Burgess AR, Kenzora JE.** Tarsometatarsal joint: end results fracture dislocation of the correlated with pathology and treatment. *Foot Ankle.* 1986;(6):225-42.