

Endoscopia posterior de tobillo

Tenosinovectomía endoscópica del Flexor hallucis longus

Dr. Horacio F. Rivarola Etcheto, Dr. J. Javier del Vecchio, Dr. Cristian C. Collazo,
Dr. Facundo Bilbao, Dr. Andrés Aliaga, Dr. Carlos M. Autorino

RESUMEN: En las últimas tres décadas la artroscopia de tobillo se convirtió en una importante herramienta de diagnóstico y tratamiento para las afecciones crónicas y postraumáticas de tobillo y retropié. Existe escasa bibliografía internacional sobre patología periarticular tendinosa del tobillo y retropié. Sin embargo existen trabajos que demuestran los beneficios del tratamiento endoscópico con respecto a la cirugía convencional (abierta). El objetivo del presente trabajo es mostrar la experiencia con el tratamiento endoscópico de las tenosinovitis de flexor hallucis longus y registrar las lesiones asociadas.

Material y Métodos: Fueron incluidos en el presente estudio clínico-quirúrgico 5 pacientes intervenidos quirúrgicamente en el Hospital Universitario Austral en un plazo comprendido entre Agosto del 2007 y Agosto del 2008 con un seguimiento promedio de 17,2 meses (Rango de 9 a 23). Las edades promediaron los 38,2 años (Rango de 17 a 64). Cuatro pacientes pertenecían al sexo masculino (80%) y una al sexo femenino (20%). **Resultados:** La totalidad de los pacientes presentaron lesiones asociadas a la tenosinovitis de flexor hallucis longus. No hubo recurrencia de la sinovitis. Ninguno ha deteriorado sus resultados a largo plazo. Todos han regresado a su actividad la actividad física previa al desarrollo de la patología. No tuvimos complicaciones vasculonerviosas (Disestesias/hipoestesias) en territorio de Nervio Tibial Posterior. **Discusión:** La tendinopatía del Flexor hallucis longus (FHL) es frecuentemente diagnosticada en bailarines, sin embargo algunos trastornos de este tendón son subdiagnosticados en otros grupos de pacientes. Hamilton y cols. reportaron buenos y excelentes resultados en 30 de 40 pacientes (75%) en los cuales se realizó cirugía abierta por síndromes de pinzamiento posterior y tenosinovitis de FHL, con 15% de complicaciones. Ferkel y cols. evidenciaron 9% de complicaciones ocurridas en artroscopia de tobillo en general en comparación con una tasa de 15-24% encontrada para cirugía abierta. En una serie de Van Dijk se obtuvieron el 1% de complicaciones con el tratamiento endoscópico, similar a nuestra población. **Conclusión:** La tenosinovectomía endoscópica representa una buena alternativa de tratamiento en los casos de tenosinovitis crónica, con una pronta recuperación. Las tenosinovitis de flexor hallucis longus presentan un alto porcentaje de lesiones asociadas.

ABSTRACT : In the last three decades ankle arthroscopy turned into an important tool of diagnosis and treatment for chronic and posttraumatic affections of ankle and hindfoot. Insufficient international bibliography exists on periarticular tendinopathy of the ankle and hindfoot. Nevertheless there exist works that demonstrate the benefits of the endoscopic treatment with regard to the conventional (open) surgery. The aim of the present work is to show the experience with the endoscopic treatment of the tenosynovitis of the flexor hallucis longus (FHL) and to register the associate lesions. **Material and Methods:** There were included in this clinical-surgical study 5 patients treated surgically in the Hospital Universitario Austral between August 2007 and August 2008 with an average follow-up of 17,2 months (Range from 9 to 23). Mean age 38,2 years (Range from 17 to 64). Four patients were male (80%) and one female (20%). **Results** The totality of the patients presented associated lesions with tenosynovitis of FHL. There was no recurrence of the synovitis. None has decreased his long-term results. All have returned to their previous physical activity. We did not have vascular or neurological complications (Disesthesias/hypoestesias) in territory of posterior Tibial Nerve. **Discussion** The FHL tendinopathy is frequently diagnosed in dancers; nevertheless some disorders of this tendon are subdiagnosed in other groups of patients. Hamilton et al. reported good and excellent results in 30 of 40 patients (75%) treated with open surgery because of posterior impingement and tenosynovitis of FHL, with 15% of complications. Ferkel et al. demonstrated 9% of complications with ankle arthroscopy in comparison with 15-24 % found for open surgery. Van Dijk showed 1% complication rate with the endoscopic procedure, similar to our results. **Conclusion:** Endoscopic tenosynovectomy represents a good alternative of treatment in cases of chronic tenosynovitis, with a prompt recovery. The FHL tenosynovitis presents with a high percentage of associate lesions.

Key words. Foot - ankle. Tendoscopy. Flexor Hallucis Longus

INTRODUCCION

En las últimas tres décadas la artroscopia de tobillo se convirtió en una importante herramienta de diagnóstico y tratamiento para las afecciones crónicas y

postraumáticas de tobillo y retropié.

La técnica de 2 portales posteriores fue descrita en el año 2000 por Van Dijk y ofrece un excelente acceso al compartimiento posterior del tobillo, la articulación subastragalina así como estructuras extraarticulares como el os trigonum, la porción profunda del ligamento deltoideo, el Flexor hallucis longus, los tendones peroneos, la bursa retrocalcánea y el tendón de Aquiles (1,2).

Hospital Universitario Austral. Pilar, Pcia. de Buenos Aires
Horacio F. Rivarola Etcheto
Avenida Alvear 1800, 5°A - Tel: 15-5478-7844
hrivarol@cas.austral.edu.ar

Existe escasa bibliografía internacional sobre patología periarticular tendinosa del tobillo y retropié. La endoscopia posterior y la tenoscopia son procedimientos nuevos y en los cuales queda mucho camino por recorrer, sin embargo existen trabajos que demuestran los beneficios de dicho procedimiento con respecto a la cirugía convencional (abierta) (3). El objetivo del presente trabajo es mostrar la experiencia con el tratamiento endoscópico de las tenosinovitis del flexor hallucis longus y registrar las lesiones asociadas.

MATERIAL Y METODOS

Demografía

Fueron incluidos en el presente estudio clínico-quirúrgico 5 pacientes intervenidos quirúrgicamente en el Hospital Universitario Austral en un plazo comprendido entre Agosto del 2007 y Agosto del 2008 con un seguimiento promedio de 17,2 meses (Rango de 9 a 23). Las edades promediaron los 38,2 años (Rango de 17 a 64). Cuatro pacientes pertenecían al sexo masculino (80%) y una al sexo femenino (20%).

Criterios de inclusión/exclusión

Todos presentaban al momento de la decisión quirúrgica diagnóstico de tenosinovitis crónica del Flexor hallucis longus confirmada, por el dolor posteromedial a nivel retromaleolar interno y a la extensión pasiva del hallux. También resultó positiva la siguiente maniobra: se le pidió a los pacientes que de manera repetitiva flexione el hallux en 10-20° de flexión plantar de tobillo; de esta forma se percibió la excursión del tendón por detrás del maléolo provocando a su vez dolor y crepitación en dichos casos.

La totalidad debió atravesar previamente al tratamiento quirúrgico por un protocolo de rehabilitación cuyo resultado no alcanzó las expectativas deseadas, en un lapso no menor a 3 meses.

Los pacientes excluidos fueron los que evidenciaron mejoría notoria al tratamiento fisiokinésico, los que presentaban afección o cirugía preexistente que pudiera alterar o distorsionar los resultados. Figs 1, 2, 3, 4 y 5.

A continuación (Tabla 1) se esquematizan las indicaciones y los procedimientos realizados en población en estudio.

Endoscopia para afecciones periarticulares de retropié: indicaciones y procedimientos		
Nº	Diagnóstico	Tratamiento
1	Tenosinovitis FHL + TP	Tenosinovectomía FHL + TP
2	Tenosinovitis FHL + Os trigonum	Tenosinovectomía FHL + Resección
3	Tenosinovitis FHL + Paratendinitis Aquiles	Tenosinovectomía FHL
4	Tenosinovitis FHL + Pinzamiento anterior tobillo	Tenosinovectomía FHL + Resección
5	Tenosinovitis FHL + LOA posterior	Tenosin. FHL + Debridamiento/Perforaciones

Abreviaturas: FHL, flexor hallucis longus; TP, tibial posterior; LOA, lesión osteocondral de astrágalo

Evaluación clínica

A todos los pacientes se les realizó la evaluación de AOFAS3 de retropie.

Lesiones asociadas

La totalidad de los pacientes presentaron lesiones asociadas a la tenosinovitis de *flexor hallucis longus*. A continuación se ejemplifican dichas lesiones:

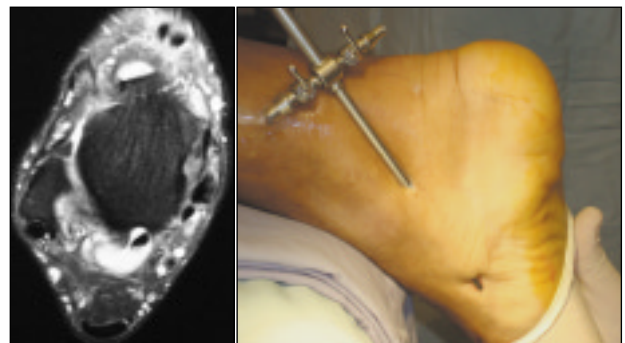


Figura 1. Paciente 1. A. RMN. Corte T2 axial: se documenta señal de líquido en vaina de FHL y tendinosis, engrosamiento y tenosinovitis del tibial posterior. **B.** Tenosinovectomía endoscópica del TP.

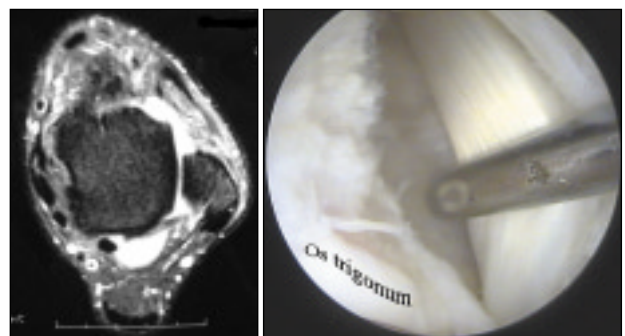


Figura 2. Paciente 2. A. RMN. Corte T2 axial: se visualiza tenosinovitis FHL con marcado aumento de líquido sinovial. **B.**

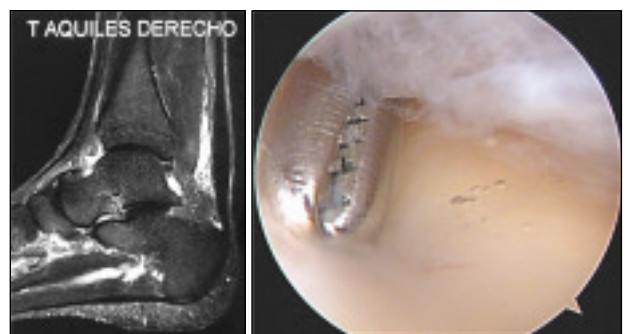


Figura Paciente 3. A. Sección de RMN Sagital en T2. Paratendinitis, engrosamiento y tendinosis de Aquiles. **B.** Adherencia e inflamación de paratendón. Liberación con instrumental romo.

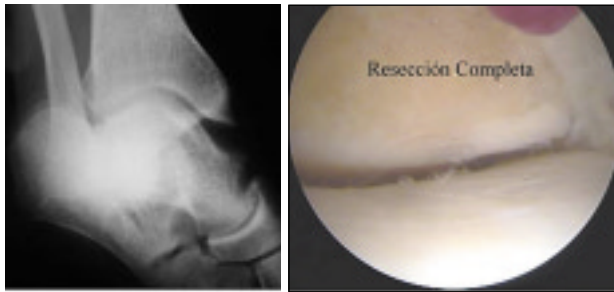

Figura Paciente 4. A. Osteofito anterior en proyección AMI (Amsterdam incidence). **B.** Visión artroscópica. Resección completa del mismo.

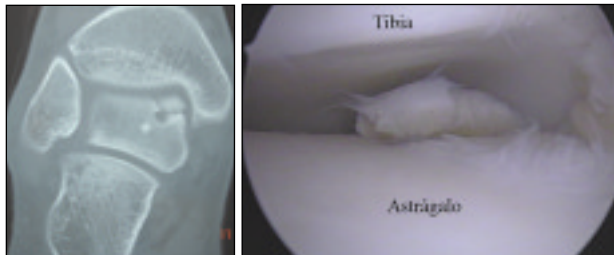


Figura Paciente 5. A. Sección coronal de TC que evidencia lesión osteocondral medial de astrágalo. **B.** LOA vista desde portal posterolateral.

Técnica quirúrgica

1º Tiempo. Paciente en decúbito ventral. Se realizan portales posterolateral y posteromedial según técnica (Fig.6 A-B-C) (4, 5). Debridamiento de partes blandas (Fig.7 A-B). Inspección articular (Fig. 8 A-B). Semiología anátomo-quirúrgica, corroborando las lesiones. Tenosinovectomía amplia a demanda Fig. 9 A-B).

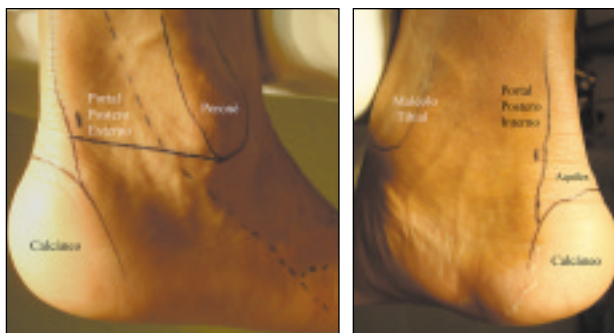


Figura 6 A,B. Portales posterolateral y posteromedial. Se destacan los reparos anatómicos.

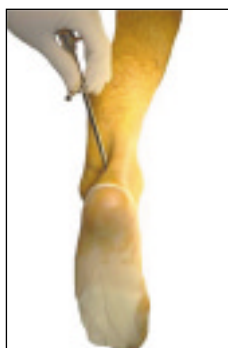

Figura 6 C. Técnica de dos portales descrita por Van Dijk. Véase la orientación del trocar en dirección al hallux al realizar el portal posterolateral (1er portal) y disposición en 90° grados de los portales.

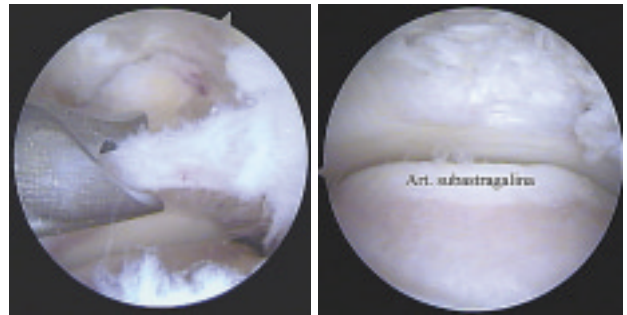


Figura 7 A. Endoscopia Posterior. Luego de atravesar la fascia de Rouviere-Canela6, se practica el debridamiento de partes blandas. **B.** Visualización de articulación de tobillo y subastragalina.

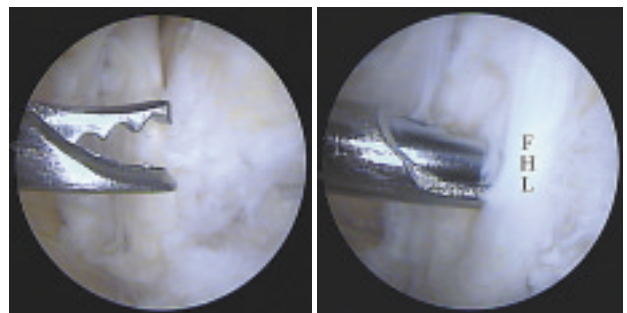


Figura 8 A-B. Endoscopia posterior. Debridamiento sinovial artroscópico del Flexor hallucis longus.

RESULTADOS

La totalidad de los pacientes presentaron lesiones asociadas a la tenosinovitis del Flexor hallucis longus. (Ver tabla 1) No hubo recurrencia de la sinovitis. Ninguno ha deteriorado sus resultados a largo plazo. Todos han regresado a su actividad la actividad física previa al desarrollo de la patología.

En cuanto a la escala AOFAS se evidenció una mejoría de 21,6 puntos promedio entre el análisis pre y postoperatorio: Caso 1. 64/98. Caso 2. 77/95. Caso 3. 74/90. Caso 4. 74/90. Caso 5. 68/92.

No tuvimos complicaciones vasculonerviosas (Diseñesias/hipoestesias) en territorio de Nervio Tibial Posterior.

DISCUSION

La tendinopatía del Flexor hallucis longus (FHL) es frecuentemente diagnosticada en bailarines, sin embargo algunos trastornos de este tendón son subdiagnosticados en otros grupos de pacientes (4).

Dicho tendón se inserta en la falange distal del hallux y en su recorrido existen tres zonas que pueden ser afectadas por patología estenosante o inflamatoria: 1- Región retromaleolar interna. (7), 2- Nudo de

Henry 3- Intersesamoidea. (4). La primera zona es de nuestro interés para este trabajo y es de la cual nos ocuparemos a continuación. En la misma, el FHL discurre entre el maléolo medial y el astrágalo, en un túnel osteofibroso que contiene el pedículo neurovascular, el tendón tibial posterior y los tendones flexores de los dedos. El túnel actúa como una polea y a este nivel el tendón puede comprimirse con la consiguiente tenosinovitis. La presencia de un tendón accesorio fue descrita como causa de compresión en el túnel (8). Más aún, un os trigonum voluminoso, fracturas de calcáneo y tejido retráctil de partes blandas que puede pinzar el tendón (7). Hamilton y cols. (9) reportaron buenos y excelentes resultados en 30 de 40 pacientes (75%) con en los cuales se realizó cirugía abierta por síndromes de pinzamiento posterior y tenosinovitis de FHL, con 15% de complicaciones. Marotta y Micheli (10) estudiaron 12 pacientes con 17% de complicaciones. El retorno a la actividad física en promedio fue de 3 a 5 meses.

Van Dijk (4) en su serie, publicó los resultados tratados mediante endoscopia posterior en 78 pacientes. Del total 12 pacientes presentaban diagnóstico de tenosinovitis de flexor hallucis longus, 5 de ellos en asociación con lesiones osteocondrales de astrágalo (LOA). El retorno al deporte fue se produjo a las 9 semanas y se evidenciaron complicaciones en el 1% que corresponde a un área pequeña de hipoestesia plantar. En nuestra serie presentamos 5 cinco casos de tenosinovitis de FHL y 1 en asociación con LOA.

Ferkel y cols. evidenciaron 9% de complicaciones ocurridas en artroscopia de tobillo en general en comparación con una tasa de 15-24% encontrada para cirugía abierta (11).

La disposición anatómica superficial y accesible a la palpación de las estructuras tendinosas hace suponer un margen de seguridad razonable previniendo de esta forma una eventual lesión de elementos nobles.

CONCLUSION

Las tenosinovitis de flexor hallucis longus presentan un alto porcentaje de lesiones asociadas.

La tenosinovectomía endoscópica permitió demostrar que a través de dos portales es posible practicar debridamientos sinoviales sin necesidad de exposición quirúrgica tradicional a cielo abierto. El mismo representa una buena alternativa de tratamiento en casos de tenosinovitis crónica, con una pronta recuperación.

BIBLIOGRAFIA

1. Van Dijk CN, Scholten PE, Krips R.A 2-portal endoscopic approach for diagnosis and treatment of posterior ankle pathology. *Arthroscopy*. 2000 Nov;16(8):871-6.
2. Golano P, Vega J, Perez-Carro L, Gotzens V. Ankle anatomy for the arthroscopist. Part I: The portals. *Foot Ankle Clin*. 2006 Jun;11(2):253-73, v. Review.
3. Kitaoka HB, Alexander IJ, Adelaar RS, Nunley JA, Myerson MS, Sanders M. Clinical rating systems for the ankle-hindfoot, midfoot, hallux, and lesser toes. *Foot Ankle Int*. 1994 Jul;15(7):349-53.
4. Van Dijk CN. Hindfoot endoscopy. *Foot Ankle Clin*. 2006 Jun;11(2):391-414, vii. Review.
5. Sanhudo JA. (2002) Stenosing tenosynovitis of the flexor hallucis longus tendon at the sesamoid area. *Foot Ankle Int*. 23(9):801-803.
6. Rouvière H, Canela M. Le ligament peronéo-astragalo-calcanéen (The fibulotalocalcaneal ligament). *Ann Anat Pathol (Paris)* 1932; 9:745-50.
- 7- Lo LD, Schweitzer ME, Fan JK, Wapner KL, Hect PJ. (2001). MR imaging findings of entrapment of the flexor hallucis longus tendon. *Am J Roentgenol*. 176(5):1145-1148.
- 8- Eberle CF, Moran B, Gleason T. (2002) The accessory flexor digitorum longus as a cause of flexor hallucis syndrome. *Foot Ankle Int*. 23(1):51-55.
9. Hamilton WG, Geppert MJ, Thompson FM. Pain in the posterior aspect of the ankle in dancers. Differential diagnosis and operative treatment. *J Bone Joint Surg Am*. 1996. Oct;78(10):1491-500.
- 10- Marotta JJ, Micheli LJ. Os trigonum impingement in dancers. *Am J Sports Med*. 1992 Sep-Oct;20(5):533-6.
11. Ferkel RD, Zengerink M, Szerb I, Hangody L, Dopirak RM, Van Dijk CN. Current concepts: treatment of osteochondral ankle defects. *Foot Ankle Clin*. 2006 Jun;11(2):331-59, vi. Review.